口腔外科臨床シリーズ
「臨床的によく似た口腔疾患の鑑別：Q&A形式で確かめてみましょう」
第６回

第6回　口唇粘膜下に見られた腫瘤性病変

大分大学医学部歯科口腔外科学講座
講師　高橋　喜浩

**Q：症例１～４の中に悪性腫瘍症例があります。どの症例でしょうか？
また、それぞれの診断は何でしょうか？**

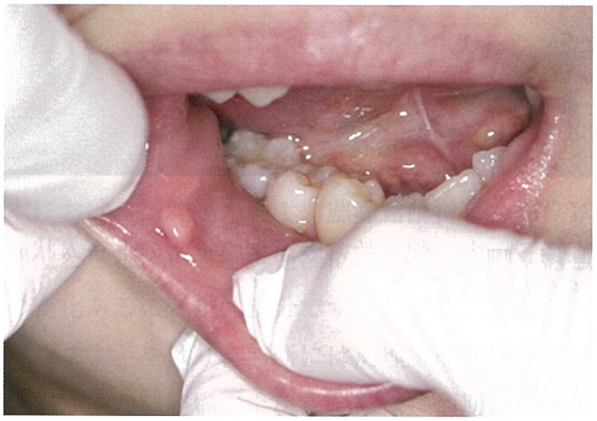

症例１：28歳、女性。右側口角部付近の口唇粘膜に直径３㎜大、弾性軟の腫瘤を認めます。

症例２：80歳、男性。左側下唇粘膜に直径25㎜大、有茎性、弾性硬の腫瘤を認めます。粘膜下には硬結も触知できます。

症例３：57歳、男性。左側上唇粘膜下に直径６㎜大、弾性硬の腫瘤を認めます。

症例４：78歳、男性。右側口唇粘膜にわずかなビランを伴い粘膜下に直径10㎜大、弾性硬の腫瘤を認めます。

A：症例１：線維腫
症例２：基底細胞腺癌
症例３：血管腫
症例４：扁平上皮癌

解説

一般歯科臨床の中で口唇粘膜部の腫瘤性病変で最もよく遭遇するのは粘液嚢胞と思います（**写真１**）。一般的に粘膜面に波動性のある柔らかい膨らみとして認められます。唾液の流出障害により生じるため、粘膜直下にある場合は、やや青味がかった半透明の色調を呈します。しかし、深部にある場合、弾性軟の腫瘤性病変と区別が難しい場合があり、今回紹介した症例などの主要性病変との鑑別が必要となります。

治療としては、切開のみでは、再形成の可能性が高いため切除術が一般的です。摘出物は病理組織学的検査を行い、病理組織学的な診断を得ることが、後述する疾患が隠れていることがあるためとても重要です。

写真１　下唇粘液嚢胞
直径５㎜大、弾性軟で表面粘膜正常のドーム状の腫瘤を認める。

症例１は、線維腫です。歯や補綴物などによる機械的刺激による粘膜下の線維組織の増殖性変化と考えられるものが多いとされています。表面は正常粘膜で覆われ半球状や有茎性などを示し、弾性軟から弾性硬の比較的境界明瞭な腫瘤として認められます。

治療としては、切除術が選択され、確定診断には病理組織学的診断が必要です。

症例２は、基底細胞腺癌の症例です。唾液腺由来の悪性腫瘍で非常にまれな腫瘍です。小唾液腺から発生する悪性腫瘍はこのほかに腺様嚢胞癌、類表皮癌、粘表皮癌など多くの種類があります。いずれも口唇に発生することは稀です。臨床的には表面粘膜は正常なことも多く、扁平上皮癌などに比べるとゆっくりと増大する傾向があります。そのため、良性腫瘍との鑑別が必要で、診断が難しいことが多くあります。そのため病理組織学的検査による診断が欠かせません。

治療は、安全域をしっかりととった切除が第一選択となります。

症例３は、血管腫の症例です。血管腫の多くは浅在性で赤紫色を呈し、柔らかく、退色性を有することから比較的診断は容易です。しかし、本症例のように深在性の場合、表面粘膜は正常で血管腫に特徴的な赤紫色といった色調を呈さない場合があります。このような症例では、硬さも弾性軟から弾性硬のことが多く、他の腫瘍性病変との鑑別が難しい場合があります。血管腫の場合、画像診断として造影CTやMRIなどが有用とされていますが、病変が小さい場合描出されず、画像診断が困難な場合もあります。本症例でも、切除物の病理組織学的検査で診断が確定しています。

治療は、小さい場合は切除術が行われることが多いです。大きくなると腫瘍の全切除が困難な場合があり、病態によっては血管造影下に塞栓術やレーザーによる凝固術が行われたりします。

症例４は、下唇扁平上皮癌（T1N0M0）の症例です。口腔領域に発生する扁平上皮癌のうち口唇は、日本における口腔癌の約１％と非常に少ない部位になります。しかし、白人においては比較的多く発生する部位とされています。他部位の口腔扁平上皮癌と同様に周囲硬結を伴った潰瘍や乳頭状といった粘膜表面の変化あることが大部分です。しかし、本症例のようにわずかなビランのみで粘膜の変化に乏しい症例もあります。やはり、診断には病理組織学的検査が必須です。

他部位の口腔扁平上皮癌と同様に病期によって治療が行われます。腫瘍が小さい場合は、切除術が主な治療になります。口唇は、口腔粘膜、赤唇、皮膚と性質の異なる上皮で構成されており、機能と形態を考えた切除が必要となります。進行している場合には、放射線治療や化学療法を併用した集学的治療が行われます。

口唇粘膜下に見られる腫瘤性病変は最初に記載しました粘液嚢胞や線維腫など良性の病変が多く、比較的臨床診断が容易な場合が多いと思います。しかし、安易に経験的な臨床診断をすることなく、慎重に診察し臨床診断をつけていくことが重要と思います。また、病変が小さいことが多く、外科的なアプローチが行いやすい部位であることから一般の歯科医院でも切除が多く行われていると思います。多くの良性病変のなかに今回紹介したような悪性腫瘍も隠れていることがあります。腫瘤性病変を切除した場合は、必ず病理組織学的検査に提出し、確定診断を得ることがとても重要です。